Aspergillosi invasiva

Criteri diagnostici e principi di terapia

Prof. Enzo Raise

Infectious Dis. Dpt. Of Venice-Italy

SPETTRO DELLE MANIFESTAZIONI CLINICHE

DEFINIZIONI	MANIFESTAZIONI CLINICHE
SAPROFITICA	Otomicosi, aspergilloma polmonare
ALLERGICA	Sinusite, aspergillosi broncopolmonare allergica
INVASIVA	Polmonite nell'immunodepresso e localizzazioni metastatiche extrapolmonari: ascessi cerebrali, interessamento del miocardio ed endocardio, artrite settica, osteomielite

INFEZIONI FUNGINE INVASIVE (IFI)

Elementi su cui
sono basate le definizioni
approvate dall'EORTC (European
Organisation for Research and
Treatment of Cancer) e
IFICG (Invasive Fungal
Infections Cooperative Group)

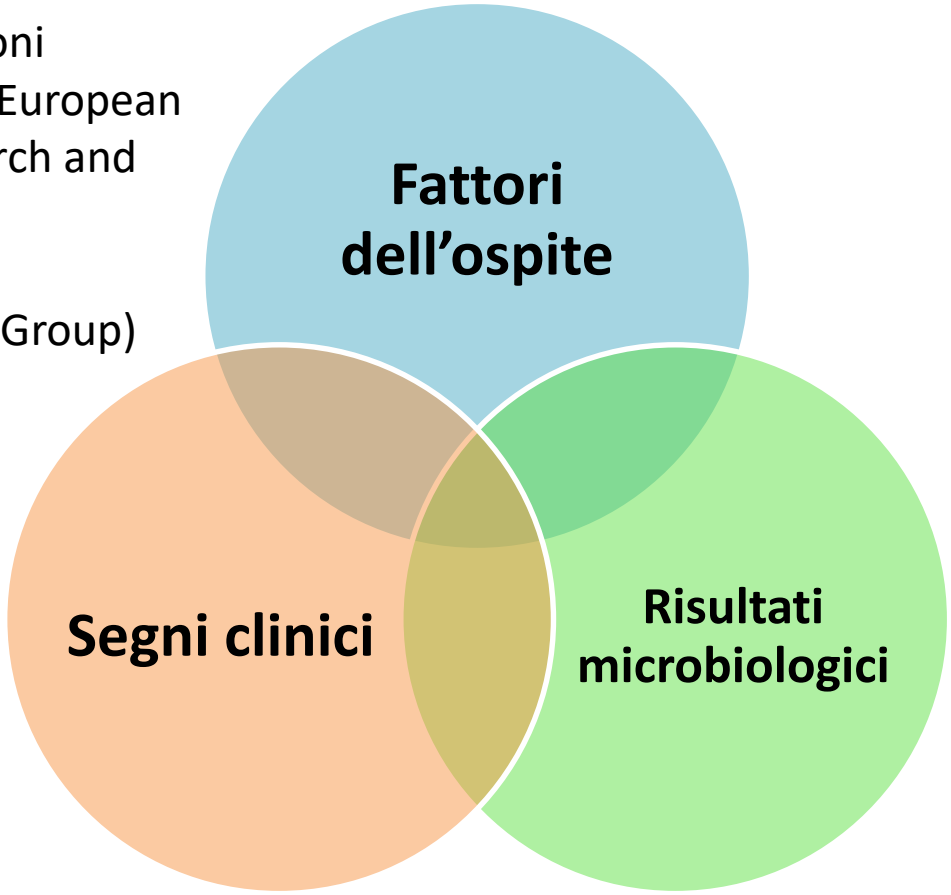

Ascioglu S, et al. Clin Infect Dis 2002;34:7-14

FATTORI DI RISCHIO DELL'OSPITE

DEFINIZIONI
Neutropenia < 500 cell/mmc per oltre 10 giorni
Febbre persistente oltre 96 ore nonostante appropriata terapia antibiotica in paziente a rischio elevato
Febbre > 38C o ipotermia < 36C, e almeno uno dei seguenti fattori: neutropenia per oltre 10 giorni nei precedenti 60 giorni; impiego di immunosoppressori nei precedenti 30 giorni; infezione fungina invasiva durante un precedente episodio di neutropenia; AIDS
Segni e sintomi di graft versus host disease (GVHD)
Impiego di corticosteroidi per oltre 3 settimane nei precedenti 60 giorni

Ascioglu S, et al. Clin Infect Dis 2002;34:7-14

SEGNI RADIOGRAFICI IN PAZIENTI CON ASPERGILLOSI POLMONARE

SEGNO RADIOGRAFICO	N (%) di pazienti (n = 235)
Macronodulo con o senza “halo sign” (diametro > 1 cm)	222 (94,5%)
Halo sign (= macronodulo con un perimetro di opacità a vetro smerigliato)	143 (60,9%)
Addensamento a forma di infarto	71 (30,2%)
Lesione cavitaria con o senza “air crescent”	48 (20,4%)
“Air crescent sign”	24 (10,2%)

Greene RE, et al. Clin Infect Dis 2007;44:373-9

EVOLUZIONE DEI SEGNI RADIOLOGICI DELL'ASPERGILLOSI POLMONARE

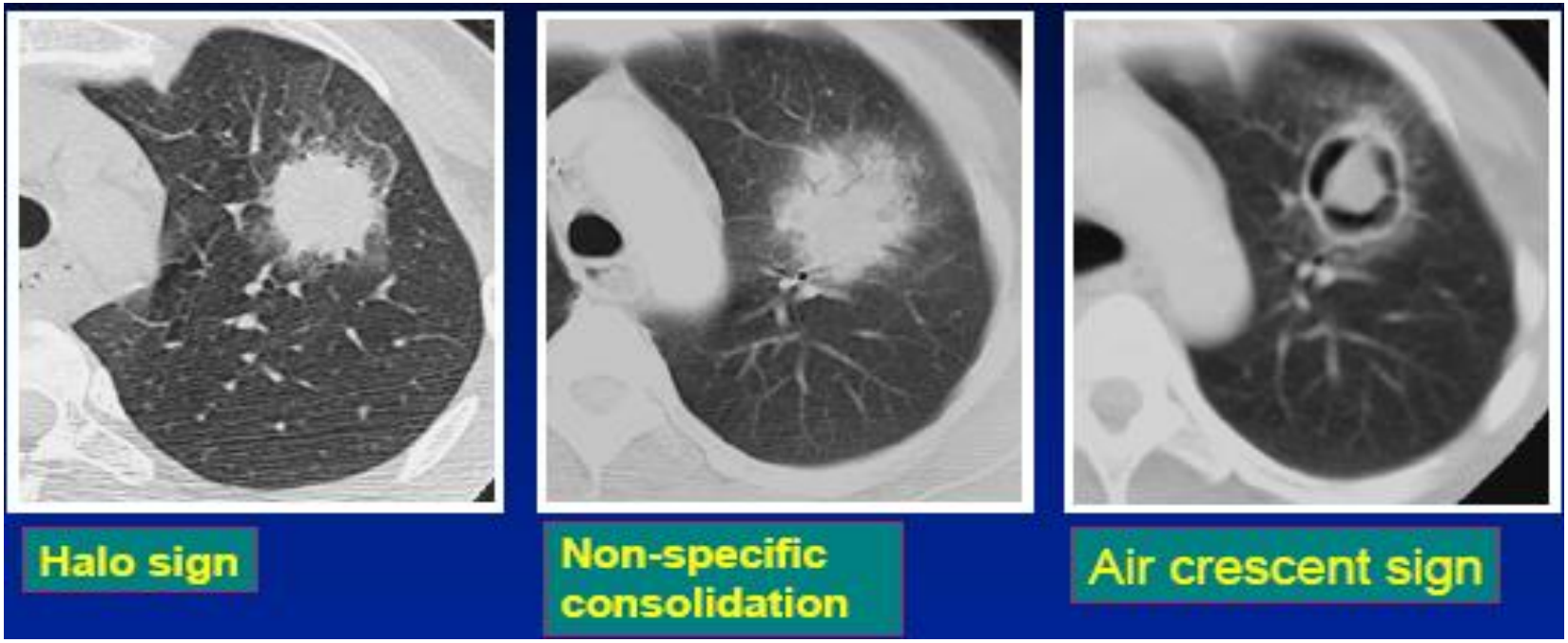

Giorno 0	**96%**	**Giorno 0**	**n.d.**	**Giorno 0**	**0%**
Giorno 3	68%	Giorno 3	31%	Giorno 3	8%
Giorno 7	22%	Giorno 7	50%	Giorno 7	28%
Giorno 14	19%	Giorno 14	18%	Giorno 14	63%

Caillot D, et al. J Clin Oncol 2001;19:253

MICROBIOLOGIA

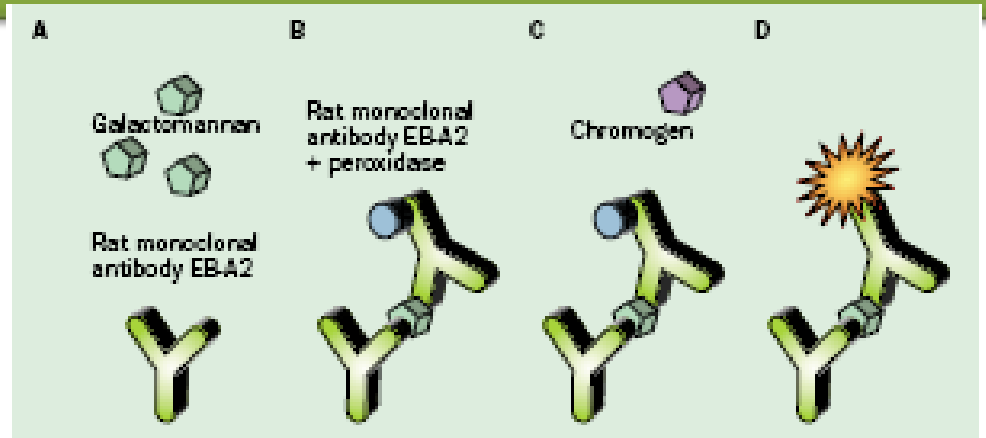

Antigene (galattomannano, 1-β-D-glucano)

coltura

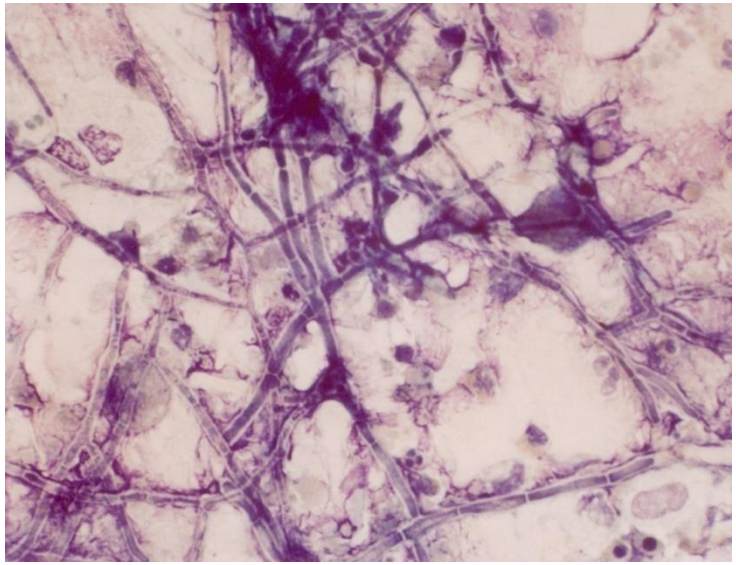

istologia

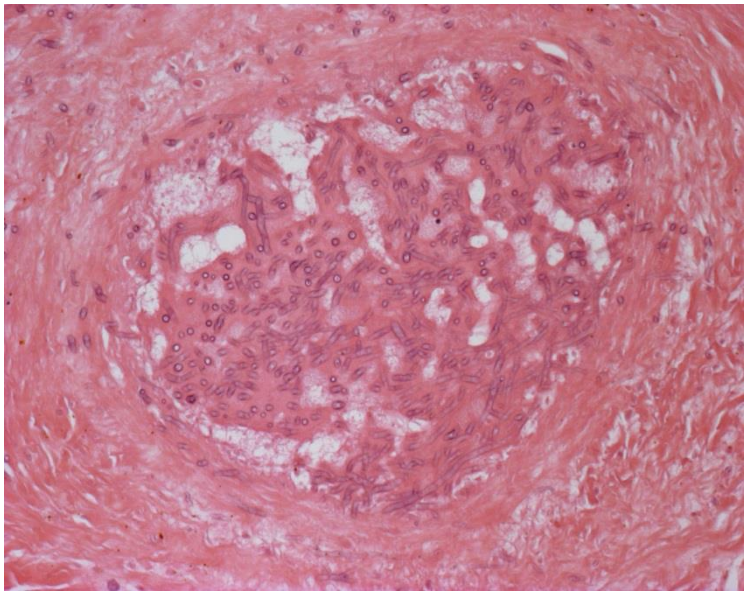

INFEZIONI FUNGINE INVASIVE (IFI)

DEFINIZIONI	CRITERI CLINICI E MICROBIOLOGICI
IFI DEFINITA	Evidenza istopatologica + Coltura da sito sterile (sangue, liquor, tessuto)
IFI PROBABILE	Ospite immunocompromesso + Segni clinici e radiologici suggestivi + Coltura o antigene aspergillare
IFI POSSIBILE	Ospite immunocompromesso + Segni clinici suggestivi o coltura o antigene aspergillare

Ascioglu S, et al. Clin Infect Dis 2002;34:7-14

TRATTAMENTO DELL'ASPERGILLOSI POLMONARE INVASIVA

PRIMA LINEA	ALTERNATIVA
Voriconazolo (6 mg/Kg e.v. ogni 12 h il primo giorno, poi 4 mg/Kg ogni 12 h)	Amphoter B liposomiale (3 – 5 mg/Kg e.v.), Amphoter B complessi lipidici (5 mg/Kg e.v.), caspofungin 70 mg e.v. il primo giorno, poi 50 mg e.v.; posaconazolo orale 200 mg x 4/die; itraconazolo (cpr 600 mg/die per 3 giorni, poi 400 mg/die)

Walsh TJ, et al. Clin Infect Dis 2008;46:327-60

TRATTAMENTO DELL'ASPERGILLOSI IN ALTRE SEDI ANATOMICHE

CONDIZIONE	TERAPIA	COMMENTI
Aspergillosi invasiva dei seni	Simile alla forma polmonare	
Sistema nervoso centrale	Simile alla forma polmonare	Elevata mortalità: rischio di interazioni farmacologiche con anticonvulsivanti
Endocardite, pericardite	Simile alla forma polmonare	Resezione chirurgica; pericardiectomia

Walsh TJ, et al. Clin Infect Dis 2008;46:327-60

TRATTAMENTO DELL'ASPERGILLOSI IN ALTRE SEDI ANATOMICHE

Walsh TJ, et al. Clin Infect Dis 2008;46:327-60

CONDIZIONE	TERAPIA	COMMENTI
Osteomielite, artrite settica	Simile alla forma polmonare	Resezione dell'osso necrotico e della cartilagine
aspergilloma	In alcune circostanze è indicata la resezione chirurgica	Ruolo della terapia antifungina incerto
Aspergillosi cronica cavitaria polmonare	Itraconazolo o voriconazolo	Può essere necessaria terapia a lungo termine
Aspergillosi broncopolmonare allergica	a) itraconazolo; b) Voriconazolo o posaconazolo	Indicati i corticosteroidi

Terapia di combinazione nell'aspergillosi invasiva

- In assenza di studi clinici prospettici controllati la terapia di combinazione non è raccomandata di routine (evidenza B II), ma può essere impiegata in terapie di salvataggio (evidenza B II). *Walsh, Clin Infect Dis 2008*

- In uno studio retrospettivo l'associazione caspofungina + voriconazolo come regime di salvataggio in 16 pazienti si è dimostrata superiore a 3 mesi rispetto a voriconazolo in 31 pazienti in termini di sopravvivenza.

Marr Ka, et al.
Clin Infect Dis 2004;39:797-802

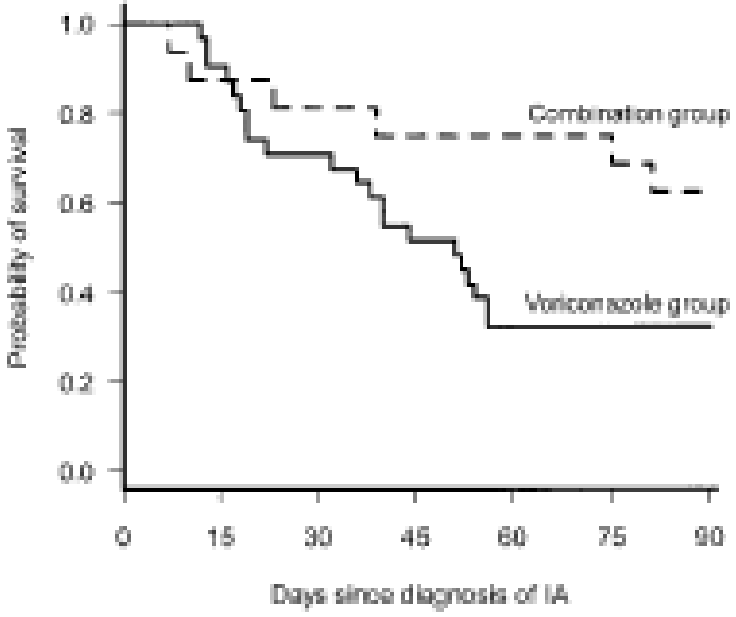

Disseminated Invasive Aspergillosis with Cerebral Involvement Successfully Treated with Caspofungin and Voriconazole

C. Gubler, S.M. Wildi, A. Imhof, M. Schneemann, B. Müllhaupt

Infection 2007;35:364-366

- Uomo di 43 anni, cirrosi epatica scompensata Child C, da abuso alcolico
- Terapia steroidea per due mesi
- Presentazione clinica: ascite, stato comatoso
- TAC cerebrale: multiple lesioni nodulari “ring-enhanced” sopra- e sottotentoriali
- TAC torace: lesione all’apice polmonare destro
- Biopsia cerebellare: ife settate all’esame istologico
- Coltura tessuto: negativa
- PCR su tessuto bioptico: positiva per A. fumigatus
- Terapia: CAS 50 mg/die + VORICO 50 mg x 2 fino a miglioramento funzionalità epatica a Child Pugh A), quindi Cas + VORICO 200 mg x 2/die per 8 mesi
- Mantenimento: dopo miglioramento RMN, altri 16 mesi con VORICO
- Esito: guarigione.

INDICAZIONI PER LA CHIRURGIA

Walsh TJ, et al. Clin Infect Dis 2008;46:327-60

CONDIZIONE	PROCEDURA CHIRURGICA	COMMENTI
Lesione polmonare vicina ai grandi vasi	Resezione della lesione polmonare	Previene l'erosione della lesione polmonare nei grandi vasi ed episodi di emottisi severa
pericardite	pericardiectomia	Rimozione del tessuto infetto e prevenzione del tamponamento cardiaco
osteomielite	debridment	Rimozione dell'osso necrotico e del materiale infetto
Cateteri vascolari e protesi	rimozione	Garantisce l'eradicazione completa

Spettro antifungino dei farmaci antimicotici di uso clinico (adattato da Clin Infect Dis)

Patogeno	AmB	Fluc	Itrac	Voric	Posac	Caspo
C.albicans						
C. glabrata						
C. krusei						
C. parapsilosis						
C. lusitaniae						
C. tropicalis						
Cryptococcus neoformans						
Fusarium sp.						
Histoplasma sp.						

A) Legenda colori: verde = attivo; giallo = attività parziale o dose-dipendente; rosso = resistente. B) AmB = amphotericina B; fluc = fluconazolo; itrac = itraconazolo; Voric = voriconazolo; posac = posaconazolo; caspo = caspofungina

Spettro antifungino dei farmaci antimicotici di uso clinico (adattato da Clin Infect Dis)

Patogeno	AmB	Fluc	Itrac	Voric	Posac	Caspo
Aspergillus flavus						
A. fumigatus						
A. niger						
A. terreus						
Zygomycetes						
Scedosporium apiospermium						
Scedosporium prolificans						
Geotrichum* capitatum						

CONCENTRAZIONI EMATICHE DI VORICONAZOLO

EFFICACIA	TOSSICITA'
< 1 µg/mL 7/13 (54%)	SNC 0/36 (0%) < 5,5 µg/dL Fegato 3/36 (8%)
> 1 µg/mL 34/39 (88%)	SNC 5/16 (31%) > 5,5 µg/mL Fegato 3/16 (19%)

Pascual, et al. Clin Infect Dis 2008;46:201-11